OPHTHALMIC HOSPITAL

Presented by
W. Lang. 4

Ueber die angeborenen

ysten im unteren Augenlide.

Mikrophthalmie und Anophthalmie.

Von

Prof. Dr. KUNDRAT
in Wien.

Separat-Abdruck aus Nr. 51, 52 (1885), 3 (1886)
der
»Wiener Mediz. Blätter«
Zeitschrift für die gesammte Heilkunde.
Herausgegeben von Dr. Wilhelm Schlesinger, Privatdocent an der Wiener Universität.

WIEN, 1886.
Druck und Verlag von L. Bergmann & Comp. in Wien.

Ueber die angeborenen

Cysten im unteren Augenlide.

Mikrophthalmie und Anophthalmie.

Von

Prof. Dr. KUNDRAT
in Wien.

Separat-Abdruck aus Nr. 51, 52 (1885), 3 (1886)
der
»Wiener Mediz. Blätter«
Zeitschrift für die gesammte Heilkunde.
Herausgegeben von Dr. Wilhelm Schlesinger, Privatdocent an der Wiener Universität.

WIEN, 1886.
Druck und Verlag von L. Bergmann & Comp. in Wien.

Angeregt durch einen Fall angeborener Cystenbildung im unteren Augenlide, von Herrn Prof. Reuss in der Sitzung der Gesellschaft der Aerzte am 23. Jänner 1885 vorgestellt, hatte ich in der darauffolgenden Sitzung, am 30. Jänner, meine Erfahrungen über diese Bildungsanomalie, sowie über Mikroophthalmie und Anophthalmie dargelegt.

Da die für den Vortrag zugemessene kurze Zeit und die Rücksicht auf meine Zuhörer, sie nicht mit Details zu quälen, welche nur für Fachleute von Interesse sein können, mir manche Einschränkung auferlegten, hatte ich schon damals den Entschluss gefasst, durch eine Publication in diesen Blättern meine Ansichten zur allgemeinen Kenntniss zu bringen.

Weitere Untersuchungen, die ich mittlerweile über den mir zur Beobachtung gekommenen Fall angestellt, machen mir dies auch zur Pflicht, weil sie zu Resultaten geführt haben, die nicht nur meine schon dargelegten ergänzen, sondern auch in Uebereinstimmung setzen mit den von Prof. Arlt am gleichen Orte — in der Sitzung vom 6. Februar — besprochenen Fällen von Mikrophthalmie mit Colobom- und Staphylombildungen.

Durch die im Laufe der letzten 15 Jahre beobachteten und publicirten Fälle von angeborener Cystenbildung im unteren Augenlide (von Wecker, Talko, Wiederkiewicz, Skribetsky, Chlapowsky, Manz) — ungefähr 12, wenn sie alle hieher zu rechnen sind! — ist man über das Wesen dieser Bildungsanomalie nur soweit unterrichtet, dass man weiss:

1. Diese Cysten finden sich immer im unteren Augenlide, medial oder mehr nach der inneren Seite zu gelegen, eine halbkugelige, meist bläulich durch die Haut schimmernde Protuberanz erzeugend, durch welche die eingezogene Lidspalte von unten her verengt, in einen nach oben convexen, bogigen Spalt umgewandelt wird.

2. Immer findet sich daneben Mikrophthalmie, beziehungsweise Anophthalmie.

3. Diese Bildungen wurden in der Hälfte der Fälle beiderseits, in der anderen nur an einer Seite, und zwar öfter rechts als links beobachtet.

Ueber die Beschaffenheit dieser Cysten selbst ist man aber zu keiner bestimmten Anschauung gelangt, was sich wohl daraus erklärt, dass die meisten Fälle nur an Lebenden beobachtet wurden, ohne dass eine nähere Untersuchung stattfand oder man sich mit der Function der Cysten begnügen musste. Nur in 4 Fällen wurden die Cysten sammt den Bulbis entfernt und genauer untersucht. Zu diesen 4 Fällen gehört jener von Chlapowsky, der 6. von Talko und die 2 von Manz.

Talko stellt sich direct gegen die Annahme eines Zusammenhangs dieser Cystenbildung mit dem Bulbus, Manz gelangt durch die eine seiner Beobachtungen, einer subskleralen Cyste, zu dem entgegengesetzten Resultate, ohne jedoch genauer als durch Heranziehung von staphylomatösen Bildungen, wie sie Arlt bei Mikrophthalmie mit Colobom beobachtet, die Art des Zustandekommens der Cysten zu präcisiren. Der Widerspruch in diesen bis derzeit gefassten Anschauungen dürfte zum Theil daraus zu erklären sein, dass es bisher keinem Forscher gegönnt war, diese Cystenbildungen in situ und in Zusammenhang mit all' den übrigen im Körper vorfindlichen Veränderungen zu untersuchen.

Da aber, meiner Ansicht nach, es unumgänglich nöthig ist, diese abweichende Bildung am Auge nicht allein für sich zu betrachten, so will ich zunächst, um einen Anhalt für meine Darstellung der Ursachen und des Vorganges dieser Missbildung zu gewinnen, den von mir beobachteten Fall erörtern.

Bei Revision der für das Museum von meinem Vorgänger Prof. Heschl aufbewahrten, in die Sammlung aber noch nicht eingereihten Präparate traf ich auch auf den Kopf eines acht Tage alten, auf der III. Gebärklinik (October 1878) verstorbenen Knaben, welcher laut Protokoll durch eine Cyste im unteren rechten Augenlide, welche weder mit Bulbus noch Thränenapparat in Verbindung stehe, ausgezeichnet sei.

Laut Sectionsbefund vom 28. October 1878, Nr. 5183, fand sich bei demselben noch eine linksseitige Zwerchfellhernie mit Einlagerung von Baucheingeweiden in die linke Pleurahöhle und ausgebreiteter Atelektase der linken Lunge, und ein nicht ausführlich geschilderter Defect im Septum atriorum und ventriculorum.

Der aufbewahrte Schädel aber bietet nach genauer Untersuchung folgende Verhältnisse:

Er ist gross, lang und sehr breit, von 32 Centimeter Umfang, Hinterhaupt kapselig vortretend, Stirn breit und steil, das Gesicht asymmetrisch, in der linken Hälfte schmäler und niedriger, die Nasenwurzel und der Nasenrücken breit und flach, so dass nur der knorpelige Theil der Nase stärker aus dem Gesichte hervortritt. (Fig. 1.) An diesem ein stark nach unten vortretendes

Fig. 1.

breites Septum, schmale zarte Flügel, die vor ihrer Mitte vom Rande aus in verticaler Richtung durch einen 4 Millimeter langen Spalt eingekerbt sind. Auch der Mund in seiner rechten Hälfte breiter.

Beide Augenlidspalten enge, die Lider entropionirt, die rechte durch eine im unteren Augenlide halbkugelig protuberirende Geschwulst stärker verengt und so verzogen, dass sie

einen nach oben convexen Bogen bildet, die linke fast horizontal gestellt und geradlinig.

Die Schädeldeckknochen von entsprechender Grösse, Dicke und Dichte, an der Hinterhauptsschuppe die Spitze von zwei symmetrisch gelagerten und geformten dreieckigen Knochen gebildet, die vordere Fontanelle gross, breit, nach vorne in eine fast centimeterbreite Interstitialmembran übergehend, die bis zur halben Höhe der Stirn herabreicht, während in der unteren

Fig. 2.

Hälfte zwischen beiden Stirnbeinschuppen ein rhombischer, 2 Centimeter langer und 1·5 Centimeter breiter Knochen eingelagert ist.

Die beiden ziemlich breiten Nasenbeine nach unten verschoben, wie auseinandergedrängt, so dass sie sich nur mit ihrer inneren oberen Kante berühren und zwischen ihnen und dem

Stirnbein das knorpelige Nasengerüste blossliegt. Die Nasenfortsätze der Oberkieferbeine breit sagittal gestellt.

Das Gehirn von dem Schädel entsprechender Grösse, normal geformt, auch in den Ventrikeln nicht erweitert, mit daumenbreit das Kleinhirn (Fig. 2) nach hinten überragenden Occipitallappen, in Nerven und Gefässen normal, nur abweichend dadurch, dass die Basis des Zwischenhirnes fast doppelt so breit ist als jene eines normalen, die schmalen niederen Tractus optici in fast transversaler Richtung verlaufen, das Chiasma zart, der linke Nervus opticus halb so dünn ist als ein normaler, der rechte sogar noch zarter. Die Nervi olfactorei kurz und der Bulbus des einen (welcher erhalten ist) sehr plump. Corpora Geniculata und Pulvinar der Sehhügel nach aussen von den Pedunculis weit vortretend.

Schädeldach breit, flach, sonst normal; auch an der Dura keine Abnormität.

Bei Untersuchung der rechten Orbita ergibt sich, dass der enge, nur 1 Centimeter tiefe Conjunctivalsack (durch eine frühere Präparation) vom Bulbus und theilweise auch von einer am Grund der Orbita und im unteren Lide gelegenen kirschgrossen Cyste abgetrennt, die oberen Augenmuskeln entfernt sind. Der Bulbus tief (1 Centimeter vom oberen, 1·5 vom unteren Orbitalrand entfernt) in der Orbita am Grunde des eingezogenen

oL oberes Lid

uL unteres Lid

G Conjunctivalsack bei * Lidkante

B Bulbus

O Opticus

F offene Spalte

M myxom. Massen

C deren Cystenräume

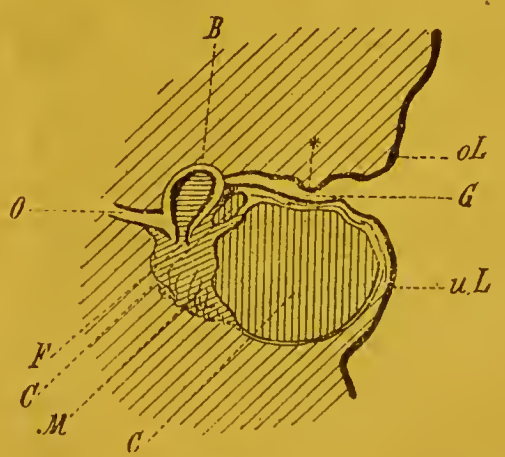

Fig. 3.

Conjunctivaltrichters gelegen, kaum von der Grösse einer gewöhnlichen Erbse. Wie ein in der Medianlinie geführter Durchschnitt zeigt, besitzt derselbe eine birnförmige Gestalt (Fig. 3) und ist so gestellt, dass das breite Ende nach oben, der unmittelbar neben dem Eintritt des Sehnerven befindliche Stieltheil nach

unten führt. Er besitzt eine kleine platte Cornea, eine platte Linse, welche seinen Innenraum fast vollkommen ausfüllt; nur nach hinten unten zu findet sich ein geringer Rest glaskörperlichen Gewebes, welches durch einen circa 1 Millimeter langen Spalt am Grunde einer, dem Stieltheil des birnförmigen Bulbus entsprechenden trichterförmigen Ausstülpung, der sonst normal gebildeten Augenhäute mit einem sulzigen Gewebe zusammenhängt, das unter dem Bulbus lagert und nach vorne in die Wandung jener kirschgrossen Cyste übergeht, welche das Augenlid vorwölbt. Dieselbe reicht unmittelbar bis an die verdünnte Haut des Lides, von ihr aber deutlich abgegrenzt, während nach unten, wo sie bis auf den Boden der Orbita reicht, eine Abrenzung der zarten Cystenwand vom Periost nicht deutlich ist. Zwischen dieser grösseren Cyste und dem Bulbus am oberen einspringenden Winkel unter dem Ende des Conjunctivalsackes innerhalb des sulzigen Gewebes ein zweiter, kaum hanfkorngrosser glattwandiger Cystenraum, der noch eine trübe Flüssigkeit enthält.

Obwohl nun bezüglich des zweiten Auges keine weitere Angabe vorlag, machte mir der Befund am Hirn fast gewiss, dass auch an diesem eine schwere Bildungsabweichung vorhanden sein müsse. Ich schälte daher den ganzen Inhalt der Orbita aus, den Zusammenhang mit der Lidhaut belassend, und präparirte die Gebilde auseinander. Es fanden sich die Muskeln normal, nur zart gebildet, der Bulbus erbsengross, gleichfalls am Grunde des spaltförmig engen, kaum 1 Centimeter langen Conjunctivaltrichters gelegen. Unter demselben eine ähnliche sulzige Gewebsanhäufung wie unter dem rechten, nur von geringem Umfang. — Ein durch Bulbus und diese Masse geführter Schnitt ergab (Fig. 4), dass ersterer rundlich geformt, normal gebildet ist, bis dahin, dass die verhältnissmässig grosse rundliche Linse seine Innenräume fast völlig ausfüllt, auch hier nur nach hinten unten einen kleinen Raum freilassend, welcher von Glaskörper erfüllt ist, der in gleicher Weise durch einen in der Mittellinie der unteren Peripherie des Bulbus, vom Linsenrand bis zur Eintrittsstelle des Sehnerven verlaufenden Spalt mit der angegebenen sulzigen Masse in Verbindung stand. In letzterer ein etwa erbsengrosser und mehrere kleinere mit trüber, lymphoider Flüssigkeit gefüllte glattwandige Hohlräume.

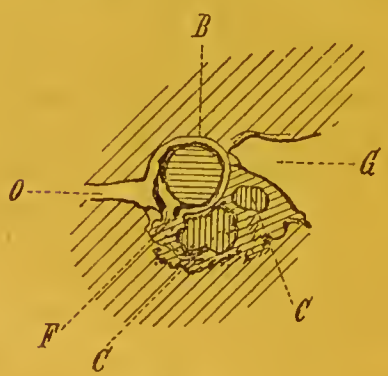

Fig. 4.

Nach diesem makroskopischen Befunde schon kann es keinem Zweifel unterliegen, dass diese Cystenbildung im oder besser hinter dem unteren Augenlid in Beziehung zum Bulbus steht. Der innige Zusammenhang der sulzigen Massen, in welchen die Cystenräume liegen, mit der unteren Peripherie des Augapfels, im Gegensatz zur Abgrenzung dieser Massen gegen das Lid, stellt diese Beziehung sicher. Weiterhin ergibt sich auch klar, dass die Entwicklung des Glaskörpers und die Schliessung der fötalen Augenspalte gehemmt wurde und beide Bulbi in ihrer Grössenentwicklung beträchtlich zurückgeblieben sind, während die Linsenbildung keine Störung erfahren.

Damit erscheint die Mikrophthalmie in diesem Fall wohl erklärlich. Denn wenn die Ausbildung des Glaskörpers, der Abschluss der Fötalspalte gehemmt wurde, so muss wohl der Bulbus auch an Grösse hinter einem normalen zurückbleiben.

So richtig dies ist, würde doch aus einer Folgerung durch Aneinanderreihung des Thatsächlichen in dieser Reihenfolge der falsche Schluss gezogen werden müssen, dass die Mikrophthalmie durch die Behinderung der Ausbildung des Glaskörpers hervorgerufen werde.

Meiner Ansicht nach beruhen aber beide Abweichungen auf einer entfernteren, gemeinsamen Ursache, deren Darlegung unbedingt erfordert, dass wir über diese besonderen, mit Cystenbildung im unteren Augenlid verknüpften Fälle von Mikrophthalmie hinaus zur Betrachtung dieser letzteren Missbildung im Allgemeinen übergehen.

Dabei muss ich von vorneherein erklären, dass man die Mikrophthalmie nicht von jener Form von Missbildung trennen darf, die als Anophthalmie bezeichnet wird.

Zunächst deshalb, weil für eine grosse Zahl von Fällen dieser Art nur für die äussere Untersuchung ein Fehlen des Bulbus vorgetäuscht wird, bei anatomischer Untersuchung aber der Bulbus am Grunde des engen Conjunctivaltrichters wohl auffindbar ist — freilich als ein kaum hanfkorn-, ja stecknadelkopfgrosses Gebilde — im Gegensatz zu den als Mikrophthalmie bezeichneten Fällen, wo er doch bei Neugebornen meist erbsengross ist. Er kann bei dieser Kleinheit leicht übersehen und nicht gefühlt werden, und selbst bei anatomischer Präparation ist oft grosse Behutsamkeit nöthig, um ihn aus der unförmlich verschmolzenen Muskelmasse darzustellen. Zudem erweisen sich solche Bulbi oft im hohen Grade verbildet, es fehlt selbst manchmal die Linse, und schliesslich trifft man selbst Fälle, wo am Grunde des Conjunctivalsackes innerhalb eines kleinen schwieligen Kernes

nur ein Klümpchen charakteristischen schwarzen Pigments als letzter Rest einer schwindenden Augenanlage sich findet.

Es kann also diese Form der Anophthalmie nur als der höchste Grad der Mikrophthalmie angesehen werden, complicirt durch den mehr oder minder beträchtlichen Schwund des mangelhaft angelegten Organes.

Aber auch in jenen Fällen, wo selbst für die anatomische Forschung keine Bulbusreste nachzuweisen sind, somit eine eigentliche Anophthalmie besteht, kann immerhin auch dieser Defect nicht als ein primärer, aus dem Mangel jeder Anlage des Bulbus hervorgegangener angesehen werden, sondern nur als secundärer, bedingt durch einen wohl frühzeitigen und vollkommenen Schwund der Anlage des Bulbus.

Es geht dies nicht nur, wie Manz schon angeführt, aus der Ausbildung der Orbita und Hilfsapparate des Bulbus (Muskeln etc.) hervor, beweisender dafür ist noch mehr der Zustand des Hirns, der in Fällen, wo die Ausbildung der primären Augenblase gehemmt oder diese selbst in ihrer ersten Entwicklung zerstört worden wäre, ein ganz anderer sein müsste, als wir ihn bei Mikrophthalmie, beziehungsweise Anophthalmie kennen lernen werden.

Es sind also Mikrophthalmie, scheinbare — vor der anatomischen Untersuchung — nicht Stand haltende Anophthalmie und wirkliche Anophthalmie (neben Ausbildung der Orbita und Hilfsapparate des Bulbus) nur als graduelle Unterschiede derselben Missbildung, einer mangelhaften Ausbildung der secundären Augenblase anzusehen, in ersterem Falle mit Kleinheit und eventuellen Bildungsabweichungen, im zweiten Falle mit Schwund bis auf geringe Reste, im dritten Falle mit vollständigem Schwund des Bulbus.

Ob auch Anophthalmie durch Mangel der Anlage der primären Augenblase oder deren Zerstörung in der ersten Entwicklung hervorgerufen werden kann, ist mehr als zweifelhaft. Alle mir aus der Literatur bekannt gewordenen Fälle von Anophthalmie und alle, die ich selbst untersuchte, sogar jene neben den complicirtesten, hochgradigsten Missbildungen des Schädels und Hirns, erweisen sich als secundäre Defecte, als vollkommener Schwund der bis zu einem gewissen Grade über die Bildung der primären Blase entwickelten Augenanlage. Und in Anbetracht der frühzeitigen Entwicklung der primären Augenblase, die doch nur durch eine auch die ganze Embryonalanlage bedrohende Störung gehemmt werden kann, ist es so sehr unwahrscheinlich, dass solche Formen der Anophthalmie bei menschlichen Früchten vorkommen können.

Durch dieses dargelegte Verhältniss der Anophthalmie zur ikrophthalmie wird auch erklärlich, dass diese beiden Zustände cht nur nebeneinander bei demselben Individuum angetroffen rden, sondern dass dieselben auch, was von viel schwerwiegen-rer Bedeutung ist, unter denselben Bedingungen auftreten können; bei gewissen Formen von Missbildungen des Hirns, so auch rade bei diesen Cystenbildungen im unteren Augenlid, wo eist Mikrophthalmie, in einigen Fällen auch (soweit dies für sserliche Untersuchung constatirbar war) Anophthalmie beob-htet wurde.

Dieses substituirende Verhältniss, in dem Mikro- und nophthalmie zu einander stehen, findet aber doch seine eigent-che Erklärung erst durch die Bedingungen, unter welchen es r Ausbildung derselben kommt.

Betrachten wir diese näher, so ergibt sich eine wesentlich ndere Auffassung für diese Missbildung als man sie bisher gehabt.

Denn bisher hat man die Mikrophthalmie als eine Bildungs-nomalie des Bulbus, unabhängig von jeder anderen Bildungs-bweichung, angesehen und, wo man neben auffallenden Miss-ldungen Mikrophthalmie beobachtete, diese als mehr zufällige omplication angesehen.

Dem ist aber nicht so.

Sehr selten treffen wir Mikrophthalmie selbst als einzig sserlich am Körper wahrnehmbare Missbildung, ja, ich möchte ach meiner gewiss grossen Erfahrung behaupten, ganz normal t kein mit Mikrophthalmie behaftetes Individuum im übrigen örper gebildet. Nur können diese äusserlich hervortretenden nomalien in der Bildung sehr gering sein. Zum grössten Theil nd sie aber sehr wesentliche und werden und wurden nur aus nkenntniss ihrer Bedeutung übersehen. Denn während man der likrophthalmie bei schweren Schädel- und Hirnmissbildungen ast keine Aufmerksamkeit schenkte, hat man bei leichteren raden dieser letzteren nur die Missbildung des Auges be-bachtet.

Um zur Erkenntniss der Bedeutung der Mikrophthalmie nd ihres Ursprunges zu gelangen, ist es daher unumgänglich öthig, das Vorkommen derselben im Allgemeinen zu betrachten.

Von den schwersten Missbildungsformen ausgehend, ergibt ich, dass sich Mikrophthalmie, beziehungsweise Anophthalmie ndet:

Bei jenen sehr seltenen Monstris, wo neben Hemi- oder nencephalie Agnathie mit Synotie vorhanden ist, finden sich, nd zwar in solchen Fällen häufiger Anophthalmie als Mikro-phthalmie — letztere aber auch in hohem Grade ausgebildet,

wenn Synopie diese Missbildungen weiterhin complicirt. Fern
immer bei Cyklopie. Denn das verschmolzene Auge der Cyklop
ist fast immer kleiner als selbst ein einfaches Auge, und auc
in jenen Fällen, wo nur eine Verschmelzung der Sehnerven u
also zwei Bulbi vorhanden sind, sind diese sehr klein.

Mikrophthalmie ist aber auch sehr häufig neben Arhi
encephalie — jener Form der Missbildung, die ich aufgestel
habe — vorhanden. In den höchsten Graden der Arhinencephali
bei Ethmo- und Cebocephalie, ist sie immer sehr ausgeprägt u
bei der Form mit medianer Spaltbildung der Oberlippe häufiger, ab
auch bei jener mit seitlicher Lippenspalte, und selbst in jen
Fällen, wo äusserlich die Missbildung des Hirns nur durch d
Trigonocephalie gekennzeichnet ist, kann sie ziemlich hochgrad
entwickelt sein. Gerade diese letzteren Fälle sind aber in ihr
Bedeutung als Hirnmissbildungen verkannt und als einfac
Schädel- und Kieferverbildungen angesehen worden, wenn au
die daneben vorhandene Mikrophthalmie schon Beachtung fan

Ferner findet sich manchmal Mikrophthalmie bei den Bi
dungsanomalien im Bereich des ersten Kiemenbogens, so bei d
höchstgradigen der Agnathie in ihren verschiedenen Formen u
auch bei den geringergradigen partieller und einseitiger Defec
bildungen an Kiefer und Gehörorgan und selbst bei Mikrognathi

Auch bei letzteren sind wie in den geringeren Graden d
Arhinencephalie die äusserlich sichtbaren Verbildungen nic
sehr in die Augen springend und können so neben der Mikr
ophthalmie übersehen werden, zumal sie keine Störungen der Fun
tionen oder gar der Lebensfähigkeit bedingen.

Auch bei Anencephalen und Hemicephalen, besonders häuf
bei ersteren können die Bulbi in ihrer Grössenentwicklung g
hemmt bleiben.

Ausserdem gibt es noch Monstri mit sehr defecter Gesicht
und Schädelbildung und entsprechender Missbildung des Hirn
an denen An- und Mikrophthalmie, aber auch der entgegengesetz
Zustand von Hydrophthalmie, nicht selten sogar nur einseiti
beobachtet wird. Es sind das jene hochgradigen Spaltbildung
des Gesichtes, welche oft bis an die Schädelbasis reichen u
insofern nur mit Auswahl hier einzureihen sind, als die genannt
Verbildungen des Bulbus in solchen Fällen auch zweifell
secundäre, zufällige, von äusseren Einwirkungen veranlasste se
können.

Endlich finden sich allerdings Fälle, wo Mikrophthalmie a
die einzige Bildungsanomalie in einem Körper erscheint. B
trachtet man aber solche genauer, so sind doch diese Individu
nicht normal, Schädel und Kiefer zeigen Abweichungen vo

ldungstypus, so geringe zwar, dass man sie nicht als Missbildungen zeichnen kann, aber gross genug, um klarzustellen, dass auch er, wenn auch vorübergehend, eine Entwicklungshemmung stattfunden. Wie selten diese „reinen“ Fälle von M. sind, geht hl daraus hervor, dass ich unter circa 100 Fällen von Mikrohthalmie — die oben angezogenen Fälle von Missbildungen ngerechnet! — nach Ausscheidung der letzteren, nur einen ll von „reiner“ Mikrophthalmie in meinem Museum herausnd, und da war das Köpfchen leicht hydrocephal, der Unterefer an der Grenze der Kleinheit.

Abgesehen von diesen letzteren Fällen von M., wo dieselbe scheinend wenigstens der einzige Bildungsfehler ist, sehen r sie unter allen anderen Umständen ihres Vorkommens neben identen und oft sehr hochgradigen Bildungsanomalien auften. So mannigfach diese letzteren sind, zeigen sie doch ein ereinstimmendes Verhalten darin, dass ohne oder neben anren Abweichungen in allen Fällen Störungen der Entwicklung s Gehirnes vorhanden sind. In den meisten Fällen, wie bei klopie, den schweren Formen von Arhinencephalie, den hädel und Gesichtsspalten ist dies ja in die Augen springend, er auch für die leichteren Formen von Arhinencephalie habe diese Hirnmissbildungen nachgewiesen, und für die Kiefer- d Ohrmissbildungen, die hier in Betracht kommen, gilt nach einer Erfahrung dasselbe.

Dass dieses Verhältniss von Hirnmissbildung und M. nicht f einem zufälligen Zusammentreffen beruhen kann, geht aus n schon oben angegebenen Beziehungen hervor, dass manche r Hirnmissbildungen immer mit M. oder A. verbunden sind. sind das gerade die typischen Missbildungen der Cyklopie d Arhinencephalie, und diese gestatten uns auch einen näheren nblick bezüglich dessen, mit welchen Störungen der Hirntwicklung M. einhergeht. Bei einem Ueberblick der bei diesen ssgeburten vorkommenden, so mannigfachen anomalen Hirntwicklungen ergibt sich, dass offenbar ein constantes Verhältss der M. nur zur Entwicklungshemmung des Zwischenhirnes steht. Denn, wenn auch bei der Cyklopie und den schweren rmen (den drei ersten) der Arhinencephalie neben dem vischenhirn das Vorderhirn in seiner Entwicklung gehemmt d dahin abgeändert ist, dass es einfach bleibt, so sehen wir ch auch in den leichteren, den beiden letzten Formen der hinencephalie, wo das Vorderhirn seine normale Entwicklung reichen kann und nur die Verbildung des Zwischenhirnes d des sogenannten Rhinencephalon sich findet, Mikrophthalmie s Begleiterin.

Die Störungen der Entwicklung des Zwischenhirnes s
aber gerade diejenigen, bei denen uns am erklärlichsten wi
dass auch gleichzeitig die Bildung des Auges eine anom
Richtung nimmt. Wächst doch die Augenblase aus dem Zwisch
hirn, respective dem primären Vorderhirn — welche Bedeutu
ihm zu jener Zeit noch zukommt — hervor, ist somit in
ersten Zeit seines Wachsthums abhängig von diesem, so d
also Störungen, die das Zwischenhirn in der ersten Zeit sei
Entwicklung erfährt, zugleich auch die noch räumlich sehr n
Augenanlage mitbetreffen oder wenigstens indirect beeinflus
können.

Für die anderen Formen von Missbildung, die hochgradig
Schädel- und Gesichtsspalten, lässt sich allerdings ein solc
Verhältniss nicht direct in allen Fällen erweisen, da ja
Hemi- und Anencephalie das Gehirn zur Zeit der Geburt ho
gradig oder ganz zerstört ist, bei jenen anderen oben an
zogenen Formen von Gesichtsspalten mit Hirnmissbildung
letztere auch so hochgradige sein können, dass der Grad,
selbst die Art der Missbildung an den einzelnen Theilen
Hirnes schwer, ja unmöglich eruirbar ist. In einigen Fällen
es mir aber doch gelungen, neben anderen Veränderungen a
die Störungen im Zwischenhirne zu erkennen.

Angesichts dieser Thatsachen entsteht nun die Frage,
in den Fällen, wo die Mikrophthalmie der einzige in die Aug
springende Bildungsfehler ist, er auch de facto nur allein s
findet.

Ich habe schon oben angedeutet, dass selbst äusserlich
dem einzigen Fall, der mir zur Untersuchung kam, der Schä
etwas hydrocephal geformt war, der Unterkiefer an der Grenze
Kleinheit stand, also Zeichen einer Entwicklungshemmung v
handen waren. Auch in diesem Falle fand sich am Hirn e
Veränderung, die auf Störung der Entwicklung des Zwisch
hirns hinweist: eine Verwachsung der Sehhügel.

Wenn also auch die Möglichkeit nicht ausgeschlossen
dass M. eine für sich allein vorkommende Bildungsanoma
sein kann, so muss ich doch nach dem Ausgeführten als
wiesen feststellen, dass in den meisten Fällen die M. nel
einer Bildungsanomalie (meist Entwicklungshemmung)
Zwischenhirns auftritt und gleichzeitig mit dieser oder du
diese bedingt wurde.

Es sind also immer primäre Bildungsfehler des Hirns, nel
denen oder durch die bedingt die M. sich ausbildet; die sec
dären können einen solchen Einfluss nicht üben, nachdem zu

Zeit, wo sie sich ausbilden, die Entwicklung des Auges schon abgeschlossen ist.

Wohl aber ergibt sich aus weiterer Betrachtung der Fälle typischer Hirnmissbildung, die mit M. verbunden sind, ein für die Bedeutung mancher Befunde wichtiges Moment. Wie die beiden letzten Formen der von mir aufgestellten Arhinencephalie zeigen, sind die Verbildungen am Zwischenhirn nicht immer sehr beträchtliche und doch in ihren Folgen für die Ausbildung des Auges, welches hier allein in Betracht kommt, so schwerwiegende.

Es müssen also auch leichtere Bildungsabweichungen am Zwischenhirn eine Beachtung finden bei Beurtheilung in Bezug auf das Vorkommen der M. als Bildungs-Anomalie für sich. Denn sicher können die Entwicklung hemmende Momente nur vorübergehend auf das Hirn einwirken, zu anderen und leichteren Veränderungen führen, ja solchen, die selbst bis zu einem gewissen Grade einen Ausgleich finden, aber doch, da sie zur Zeit der Entwicklung der Augenblase eingewirkt, M. veranlasst haben. So möchte ich in dem hier betrachteten Fall wohl glauben, dass eine durch stärkere Massenentwicklung des Hirns wieder ausgeglichene hydropische Erweiterung der Ventrikel, respective — weil sie wohl in sehr früher Zeit erfolgt sein muss — der Hirnblasen, die abnorme Breite der Zwischenhirnbasis und den transversalen Verlauf der Tractus optici veranlasst hat.

Wir sehen aber, dass bei Mikrophthalmie nicht blos die Grössenentwicklung des Auges gehemmt ist und Abweichungen in der inneren Ausbildung vorkommen, sondern dass auch eine Abweichung von der Norm in Bezug auf die Lage des Auges gegeben ist.

Wenn auch diese, namentlich in den höheren Graden der M. gekannt ist, so ist doch ihre Bedeutung nicht gewürdigt worden. Mir erscheint dieselbe aber in Bezug auf gewisse Befunde am m. Auge und auch für die hier in Betracht kommende Cystenbildung von grosser Wichtigkeit.

Immer liegt das m. Auge tiefer in der Orbita als das normale, und je höher der Grad der M. ist, je kleiner, je verkümmerter der Bulbus, desto tiefer, in den höchsten Graden am Grunde des tief in die Orbita eingezogenen trichterförmigen Conjunctivalsackes.

Dies hat seinen Grund zweifellos darin, dass mit der Behinderung der Grössenentwicklung des Auges auch die Längenentwicklung des Stiels derselben, des Sehnerven, gehemmt wurde.

In der ersten Zeit der Entwicklung, während des Bestehens der primären Augenblase, mag diese Kürze des Stiels derselben

noch nicht hervortreten oder von keinem Ausschlag sein, so dass immerhin die Augenblase an das Ektoderm heranreicht und eine Bildung der Linse stattfinden kann. Wohl aber muss späterhin diese Kürze des Augenstiels zur Geltung kommen, wenn die in ihrer Entwicklung ungehemmten, umgebenden Mesodermmassen mächtiger und rascher sich ausbilden, so dass die Augenanlage auch räumlich hinter ihnen zurückbleibt.

Da nun aber von diesen die primäre Augenblase umgebenden Mesodermmassen (nach Bildung der Linse) unter Einwuchern derselben von der unteren Peripherie aus die Bildung des Glaskörpers zu Stande kommt, so ist nicht von der Hand zu weisen, dass die nicht Schritt haltende Längenentwicklung des Stiels der Augenblase eine Störung in der Ausbildung des Glaskörpers setzt und die Schliessung des fötalen Augenspaltes völlig oder theilweise hemmend beeinflusst.

Ja, es muss diese Einwirkung platzgreifen, sobald nur die Kürze des Augenstiels zur Zeit der Entwicklung des Glaskörpers sich geltend macht, da ja dadurch die Augenblase zurückgehalten wird, während die Mesodermmassen vortreten.

In dieser Störung liegt meines Erachtens auch die Ursache der neben Mikrophthalmie geringeren Grades so häufig vorkommenden Colobombildung und der seltener daneben von Arlt beobachteten Staphylombildungen und der hier betrachteten Cysten als eben nur graduell verschiedener Formen derselben Entwicklungshemmung.

Das Verhältniss der drei neben Mikrophthalmie erörterten Bildungsanomalien zu einander ergibt sich zunächst schon aus ihren Beziehungen zur Fötalspalte des Bulbus.

Für das Colobom ist es ja eine längst anerkannte Thatsache, dass eine mangelhafte Ausbildung der Chorioidea und Retina, entsprechend der einstigen Fötalspalte, die Ursache abgibt. Es besteht also auch in diesen Fällen ein mangelhafter Verschluss, aber nur in den zarten Häuten des Auges, seinen Innenschichten, während die Schliessung der Sklera und Ausbildung derselben eine vollkommene sein kann und in diesen Fällen auch ist.

Wo aber auch die Sklera in ihrer Ausbildung an der Fötalspalte, sei es an Mächtigkeit, resp. Dicke oder Dichte, hinter der Norm zurückbleibt, da kommt es dann zu Ektasien der unteren Augenwand, in der Gegend der Fötalspalte, wie sie v. Arlt und Andere beobachtet. Für diese allerdings gilt die Annahme Hofrath v. Arlt's, dass sie durch intraoculären Druck bei verminderter Widerstandsfähigkeit der Wandung veranlasst

erden, und zwar genügt für diese Ausbuchtungen die Steigerung es Druckes, wie sie das Wachsthum des Bulbus mit sich ringt — ein Anhaltspunkt für eine pathologische Drucksteierung fehlt ja in solchen Fällen.

Aber nur für diese Ektasien oder Staphylombildungen an der Fötalspalte kann diese Drucksteigerung als mitwirkendes Moment eben der eigentlichen Ursache, der mangelhaften Ausbildung er Sklera, an dieser Stelle angenommen werden.

Nimmermehr kann eine solche Annahme auch für diese Cystenbildungen im unteren Augenlid aufgestellt werden. Denn hier kommt es zu keiner Schliessung der Fötalspalte, zu keiner Ausbildung eines geschlossenen Skleralsackes.

Wenn Herr Hofrath v. Arlt trotzdem in seinem Vortrag vor der Gesellschaft der Aerzte am 6. Februar 1885 an der gegentheiligen Ansicht festhält und leugnet, dass man es überhaupt in solchen Fällen mit Bildung von Cysten ausserhalb des Bulbus zu thun hat, so kann ich das nun, nachdem ich seine Präparate gesehen und seine Ausführung gehört, wohl verstehen, muss aber dem ungeachtet auf meiner ausgesprochenen Ansicht beharren.

Denn zunächst hat Herr Hofrath v. Arlt gerade Fälle beobachtet, wo die Verhältnisse allerdings andere, ich möchte sagen einfachere waren, die seiner Anschauung Vorschub leisteten. Wenigstens in dem zweiten, ihm zur Untersuchung gekommenen Falle, von dem er mir gütigst das linke Auge für das pathologisch-anatomische Museum überliess, findet sich nur eine einfache Cyste von über Erbsengrösse, die durch einen kurzen dicken Stiel, der einen feinen Canal einschliesst, mit dem Bulbus und durch letzteren mit der Höhle desselben in Verbindung steht.

Die Wand der Cyste ist bei weitem zarter als die Sklera und ziemlich glatt aussen abpräparirt. Wenn also auch in dem Falle eine Cyste besteht, die sich als kugelige Ausstülpung der Bulbuswand auffassen lässt, so ist doch ihre Form derart, dass sie schon dadurch von den anderen von Hofrath v. Arlt beobachteten Ektasien in der Gegend der Fötalspalte, welche in Form und Richtung mit letzterer übereinstimmen, wesentlich unterschieden ist. Noch mehr aber durch die Stielbildung.

Was aber vor Allem Hofrath v. Arlt zu der Annahme veranlasste, trotz dieser Abweichung in der Form diese Bildung seinen Skeralprotuberanzen zuzuzählen, hat wohl darin seinen Grund, dass Wallmann in dem Säckchen Netzaderhaut nachweisen konnte. Dieser Grund ist allerdings so frappirend, dass man zumal in einem solchen Fall, wo eine einfache Blase am Bulbus aufsitzt, zunächst wohl zur Anschauung kommen muss,

diese sei durch Ausstülpung entstanden. Und ich muss gestehen dass auch ich nach dem Vortrag des Professors v. Arlt mich seiner Anschauung für die von ihm demonstrirten Fälle anschloss und glaubte, dass eben ausser der von mir aufgestellten Art der Cystenbildung im unteren Augenlid noch eine zweite Form durch cystische Ektasie des Bulbus vorkomme.

Denn für meinen Fall lagen ja die Verhältnisse schon für die makroskopische Untersuchung ganz anders. Es finden sich ja mehrfache Cystenräume, mit nicht deutlich gesonderten Wandungen, eingebettet in eine sulzige Gewebsmasse, die mit der unteren Peripherie und durch den trichterförmig verengten nach aussen ausgezogenen Fötalspalt mit dem Innern des Bulbus in Zusammenhang stehen.

Durch diesen Widerspruch in den Befunden angeregt, entschloss ich mich, meine bis dahin geübte Schonung des Präparates für Museumzwecke aufzugeben und wenigstens die Hälfte jedes Bulbus sammt der einschliessenden Gewebsmasse zur mikroskopischen Untersuchung zu verwenden. Diese Bulbushälfte, gehärtet, in Celoidin gebettet und dann in Serienschnitte zerlegt, geben nun folgenden merkwürdigen Befund:

Am linken Auge zeigt der kugelige Bulbus (Fig. 5) an der unteren Peripherie einen bis an die Eintrittsstelle des Sehnerven reichenden circa 3 Millimeter weiten Spalt, an welchen die Sklera mit einem scharfcontourirten abgerundeten Rand absetzt. Der Innenraum des Bulbus ist fast ganz von der kugeligen, nur in der Richtung gegen den Spalt etwas ausgezogenen Linse erfüllt, von anscheinend ganz normaler Chorioidea und Retina ausgekleidet, welche nur an der Eintrittsstelle des Sehnerven über einer zapfenartigen Protuberanz desselben in Falte gelegt ist. Durch den angegebenen Spalt aber tritt die Retina selbst in Form eines Zapfen (*A*) mehrfach gefaltet hinaus und springt als ein knospenartiges Gebilde nach dem Innenraum eines kleineren ausser dem Spalt gelegenen Cystenraumes vor, übergehend in die innere Wandauskleidung dieser Cyste (*C*). Diese, deutlich gesondert von der äusseren faserigen Schicht, besteht aus einem gliomatösen, in den äusseren Lagen zellarmen in den inneren zellreichen Gewebe. Ausser diesem kleineren Cystenraum finden sich noch vor demselben zwei grössere und mehrere kleinere Cystenräume (*C'*), die ersteren von derselben Beschaffenheit wie die, in welche die Retina hineinwuchert d. h. mit einem ziemlich gleichmässig dicken Stratum gliomatösen Gewebes von derselben Schichtung ausgekleidet, die kleineren Cystenräume aber fast erfüllt von solchem in Falten gelegten Gliomgewebe, ebenso eine Ausbuchtung eines der beiden

rösseren Cystenräume. Zwischen den Cysten findet sich ein einfaseriges zellreiches embryonales Bindegewebe, das, nur um eden Hohlraum verdichtet, die angegebene, aber vom übrigen Gewebe nicht scharf abgegrenzte faserige Schichte bildet. Dieses Bindegewebe steht auch mit der Sklera an der unteren Peripherie des Bulbus und dem Conjunctivaltrichter (*CjS*) unmittelbar vor demselben in Verbindung und zeigt überall dieselbe Beschaffenheit, nach der Peripherie um die Muskel und zwischen

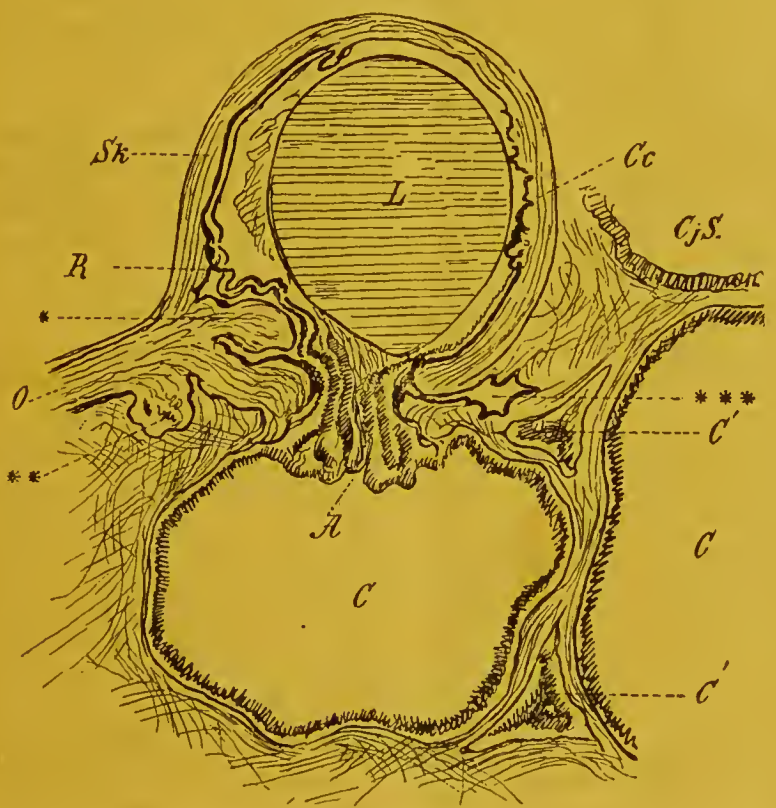

Fig. 5.

das Fettgewebe ausstrahlend. Nur an einer Stelle zwischen den beiden grossen Cysten am einspringenden Winkel, bevor es in eine diese beiden Cystenräume trennende dünne Scheidewand übergeht, schliesst es einen auf den Schnitten dreieckigen hyalinen Knorpel ein.

Ueberdies findet sich an dem Sehnerven dieses Auges (*O*) an der unteren Peripherie unmittelbar vor seinem Eintritt an der Sklera (* *) eine knospenartige Protuberanz, welche durch

eine Lücke in der Scheide des Nerven nach den embryonalen Bindegewebsmassen vorwuchert.

Ausser den angegebenen Cystenräumen lagert unmittelbar unter der Sklera und vor dem durch den Spalt derselben tretenden Zapfen der Retina ein kleiner, mehrfach ausgebuchteter, auf dem Durchschnitt unregelmässig strahliger Cystenraum (* * *), der, von einem schlanken, nicht sehr hohen Cylinderepithel ausgekleidet, durch einen engen Gang mit dem Spaltraum communicirt, welcher knapp unter dessen vorderen Rand endet, gleichfalls mit demselben Cylinderepithel besetzt ist, das sich noch aus dem Gang eine Strecke weit auf den vorderen Rand des Spaltes der Sklera bis dahin fortsetzt, wo die Pigmentschichte der Retina endet.

Weiterhin sei bemerkt, dass die äussere fibröse Hülle rings um den Bulbus gleich ausgebildet ist und ein Ciliarkörper (*Cc*) nur an der unteren Peripherie angelegt erscheint, eine feinstreifige Gewebsmasse aus dem durch den Skleralspalt vortretenden Retinazapfen in den Bulbus ausstrahlt und mit der Kapsel der unteren Peripherie der Linse verschmilzt.

Am rechten Auge (Fig. 6) sind die Verhältnisse einfacher, insofern hier die Retina aus dem mehr birnförmigen Bulbus durch den in Gestalt eines langen engen Trichters ausgezogenen Spalt der Sklera in Form eines Zapfen (*A*) in das reichlicher entwickelte embryonale Bindegewebe hineinwächst und ein grosser Cystenraum (*C*) vor diesem Zapfen, von ihm aber abgetrennt, und ein zweiter kleinerer, im einspringenden Winkel zwischen dieser Cyste und der unteren Peripherie des Bulbus sich findet, welch' letzterer mit dem Zapfen der Retina (seitlich und daher auf der Zeichnung nicht zu sehen) in Verbindung steht. Ausgekleidet sind auch diese beiden Cysten von demselben stratificirten Gliagewebe, nur an einer Bucht, und zwar der einzigen auf allen Schnitten in der grossen Cyste, findet sich Cylinderepithel wie in Fig. 5 bei * * *, das mit jenem der Pars ciliaris retinae übereinstimmt.

Detaillirtere Angaben über den mikroskopischen Befund, besonders in Bezug auf die Gewebsbildung in den Cystenräumen, will ich unterlassen, nachdem das Präparat nicht von vornherein für mikroskopische Untersuchung aufbewahrt war und so die Gefahr besteht, durch mangelhafte Conservirung in Täuschungen zu fallen.

Nur das Eine möchte ich bemerken, dass aus dem Umstande der guten Conservirung des Epithels in einem Cystenraum (Fig. 5 bei * * *) und in der Bucht der grossen Cyste am rechten Auge, sowie daraus, dass nicht blos in letzterer Cyste, die schon

bei der Präparation vor Jahren geöffnet wurde, sondern auch in allen anderen erst mit den Serienschnitten eröffneten Cysten kein Epithel und überall dasselbe gliomatöse Gewebe sich fand, wohl mit Sicherheit anzunehmen ist, dass diese Cysten kein Epithel geführt haben. Auch in dem feinkörnigen Inhalt derselben fanden sich keine Epithelien.

Aus diesem Befunde geht wohl klar hervor, dass diese Cystenbildung nicht durch eine einfache Ausbuchtung der Wand des Bulbus in der Gegend der Fötalspalte zu Stande kommt,

Fig. 6.

sondern sehr complicirter Art ist: das Retinalgewebe, respective das Gewebe der primären Augenblase durch den offenen Fötalspalt in ein embryonales Bindegewebe hineinwuchert und von diesem umschlossen und abgesondert zur Cystenbildung Veranlassung gibt. Wenigstens glaube ich, diese eigenthümlich stratificirten gliomatösen Auskleidungsmassen in den Cystenräumen, welche überdies in Fig. 5 ja in unmittelbarem Zusammenhang mit den aus dem Fötalspalt tretenden Retinazapfen stehen, als eine

aus der primären Augenblase hervorgegangene, einer mangelhaft entwickelten Retina entsprechende Gewebsbildung auffassen zu müssen. Und auch wohl darin dürfte ich nicht irren, dass die Grundlage der die Cystenräume umschliessenden embryonalen Bindegewebsmassen die nicht verwendete mesodermale Anlage des Glaskörpers ist, der ja in beiden Oculis nur mangelhaft zur Entwicklung gekommen.

Immerhin muss ich aber an meiner Anschauung festhalten, dass trotz dieser activen Betheiligung des Retinalgewebes (respective der primären Augenblase) an der Cystenbildung die Behinderung der Entwicklung des Glaskörpers und des Verschlusses der Fötalspalte das primäre ist und secundär erst jene Wucherung — und nicht eine einfache Ausstülpung — zu Stande kommt. Immerhin aber kann und wird auch wahrscheinlich gleichzeitig mit der Behinderung der Entwicklung des Glaskörpers die Wucherung des Retinalgewebes beginnen und erst nach und nach, unter Ausbildung der Sklera, der Fötalspalt in solcher Weise verengt werden, wie an den Präparaten ersichtlich ist.

Dass bei einer so atypischen Wucherung des Retinalgewebes die Grösse und Zahl der Cystenbildung, ihre Anordnung zu einander keine regelmässige sein muss und kann, ist selbstverständlich. Und nur ihre Lagerung zum Bulbus, unter und vor demselben, zeigt eine Uebereinstimmung die sich wohl aus dem ursächlichen Moment der Zugrichtung von Seite des durch Kürze seines Stiels gegenüber den vorwachsenden Mesodermmassen zurückbleibenden Bulbus erklärt.

Es ist aber damit auch erwiesen, dass der Befund von Retinal- und selbst Chorioidalgewebe in Cysten, die am Bulbus sitzen, kein Beweis dafür ist, dass diese Cysten durch eine Ausbuchtung der Wand des in der Sklera geschlossenen Bulbus entstanden sind und so nur höhere Grade der an der Fötalspalte neben Colobom im m. Auge beobachteten Ektasien darstellen.

Nun aber zeigt noch überdies das zweite von Hofrath v. Arlt vorgezeigte Auge eine so eigenthümliche Verbindung der Cyste mit dem Bulbus, nämlich einen kurzen, dicken Stiel mit nur für eine Borste durchgängigen Verbindungscanal, wie es wohl bei einer späteren, d. h. secundären Ausbuchtung, nicht erklärlich ist, mit den für unseren Fall dargelegten Verhältnissen aber ganz übereinstimmt.

Ich kann daher diesen zweiten Fall v. Arlt's nur als mit dem hier betrachteten analog ansehen, mit der Abweichung, dass sich nur ein Cystenraum gebildet und dieser sogar mit dem

Bulbus (soweit dies aus einer Sonderung so zarter Gebilde erschlossen werden darf) in offener Communication blieb.

Dass mit dieser Bildungshemmung in Bezug auf Zahl, Grösse der Cysten, ihre Auskleidung, die Mächtigkeit der Entwicklung des Bindegewebes um dieselben und etwaige metaplastische Vorgänge innerhalb dieses (wie die Knorpelbildung am rechten Bulbus in unserem Falle) die mannigfaltigsten Varietäten vorkommen können, ist aus Analogie mit anderen derartigen Hemmungsbildungen gerade am Centralnervensystem selbstverständlich.

Doch scheint noch die Möglichkeit einer anderen Combination von Cystenbildung in solchen Fällen vorkommen zu können, nämlich der mit Dermoidcysten, da man auch Fett und Haare in Cysten des unteren Augenlides gefunden. Soferne in diesen letzteren Fällen keine Täuschung vorliegt, d. h. auch in diesen Fällen durch Behinderung der Entwicklung des Glaskörpers die Cystenbildung angeregt worden, wäre es naheliegend, daran zu denken, dass auch vom äusseren Keimblatt Einwucherungen oder Einziehungen stattgefunden und von diesen aus die Dermoidbildung sich entwickelt.

Das aber kann aus den bisher vorliegenden Fällen nicht erschlossen werden und bedarf noch weiterer Beobachtung.